

5. Endodontie-Symposium Sachsen

25.-26.1.2019 im Kongresszentrum Dresden

Mit Leidenschaft und Kompetenz

Moderne Zahnerhaltung nach 20 Jahren

Fallvorstellung Zahn 26

Dr. Maik Göbbels - Hoyerswerda

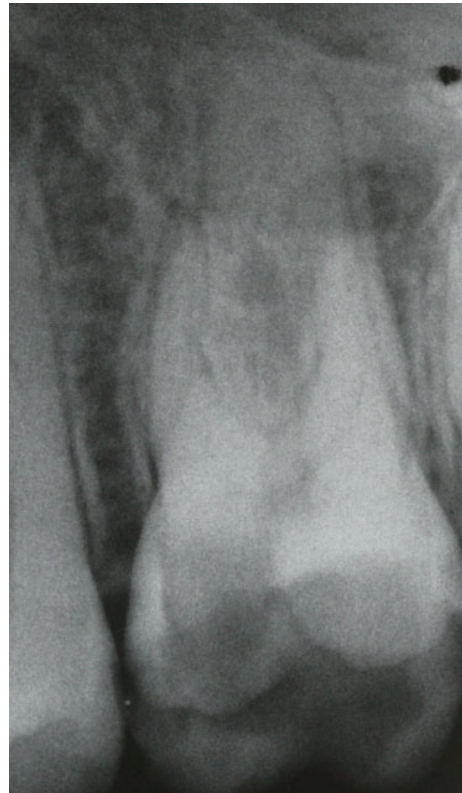

Moderne Zahnerhaltung nach 20 Jahren

Anamnese und Befund 1996

- 16-jähriger männlicher Patient, Anamnese unauffällig, Nichtraucher, mangelnde Mundhygiene
- Zahn 26 C. profunda
- Sensibilität negativ, Perkussion ++, keine erhöhten Sondierungstiefen, beginnender submuköser Abszess, apikale Pa

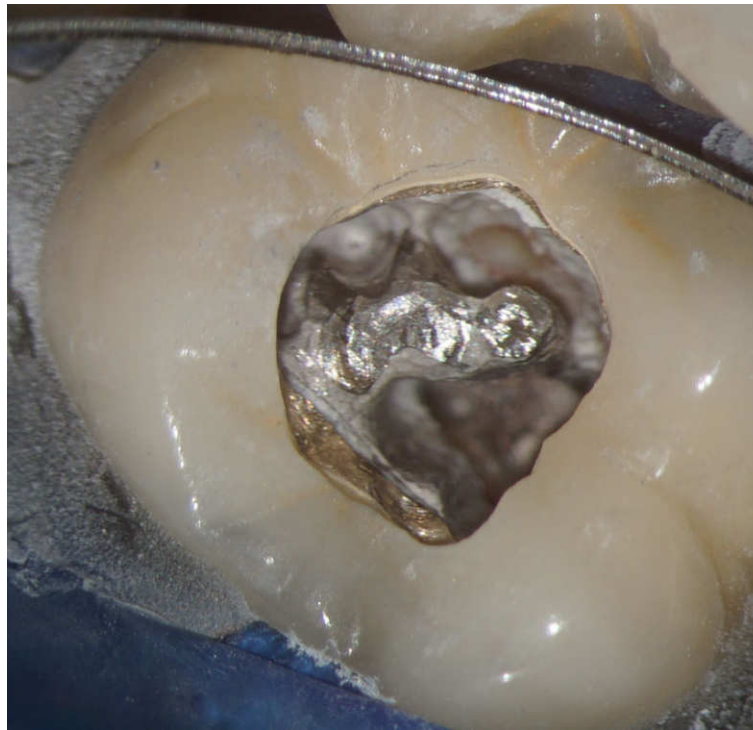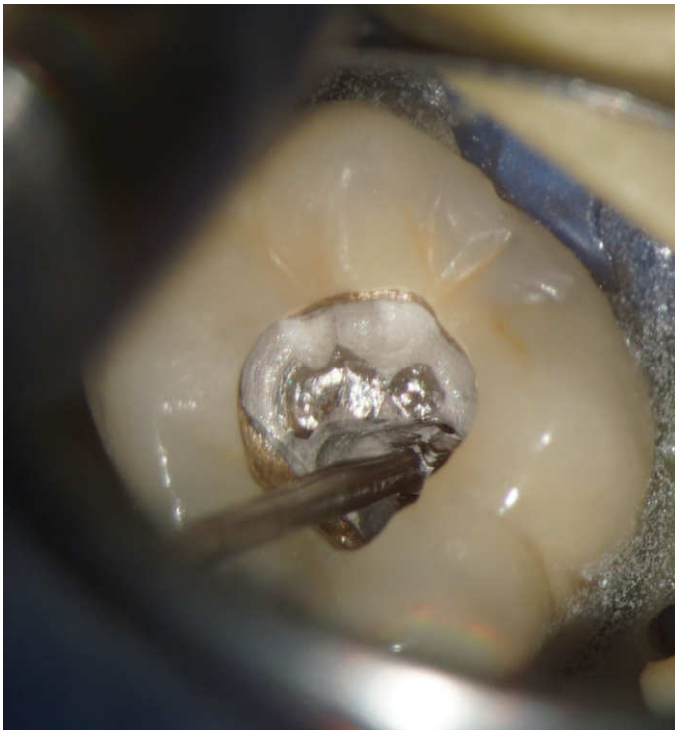- Ausgangsröntgen



Moderne Zahnerhaltung nach 20 Jahren

minimalinvasive Therapie 2018

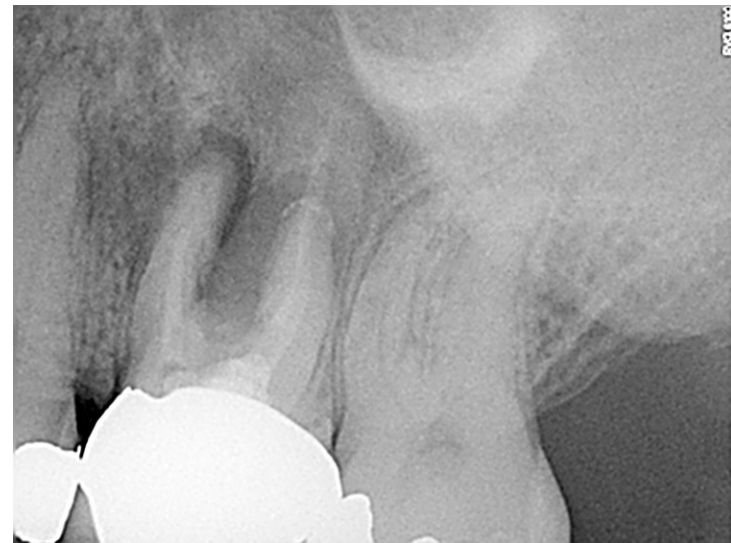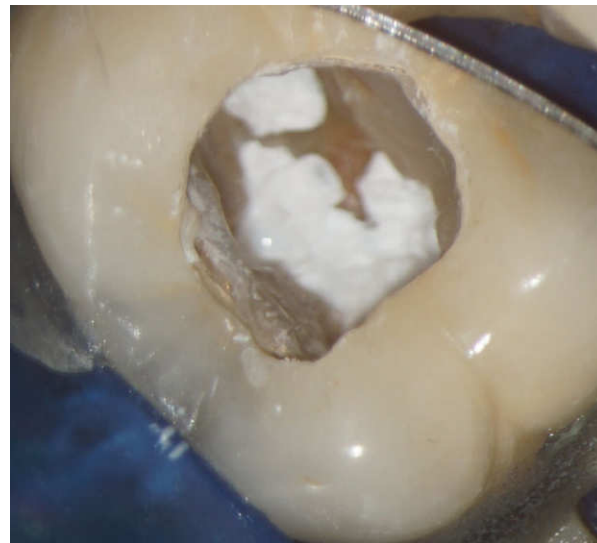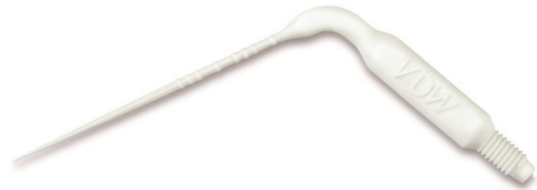- Trepanation Krone
- Entfernung Aufbaumaterial mit Langschaftrosenbohren (Mounce/ Hanchadent)



Moderne Zahnerhaltung nach 20 Jahren

minimalinvasive Therapie 2018

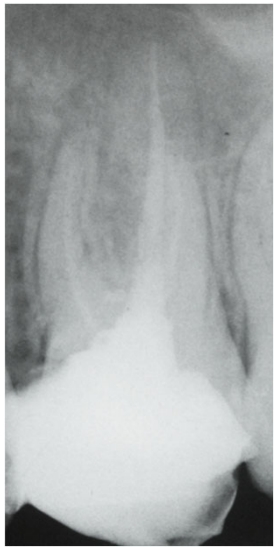
- Spülprotokoll beinhaltet in allen Kanälen Wechsspülungen mit NaOCl 3% erwärmt, Ethanol 70%, Zitronensäure 10%, CHX 2%, schallaktiviert (Eddy, VDW)
- medikamentöse Einlage AH- Temp (Dentsply- Sirona), Teflonband, Provitemp und PV Komposite für 3 Wochen



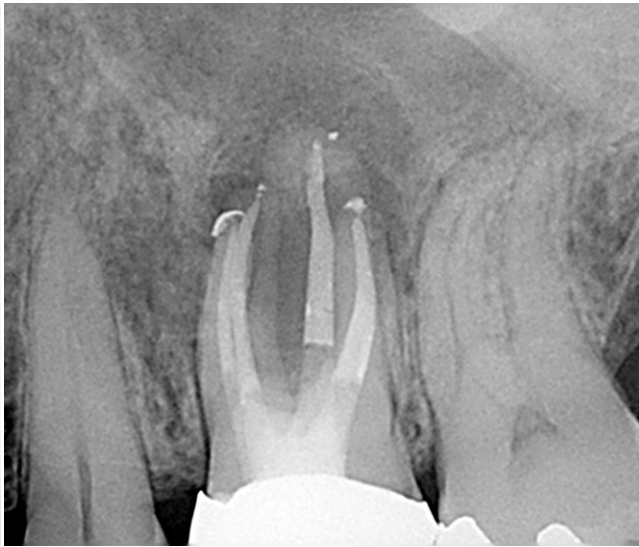Moderne Zahnerhaltung nach 20 Jahren

Röntgennachkontrollen

- 3 Monate nach Therapie völlige Beschwerdefreiheit, Fistel noch vorhanden
- 6 Monate nach Therapie Fistel geschlossen

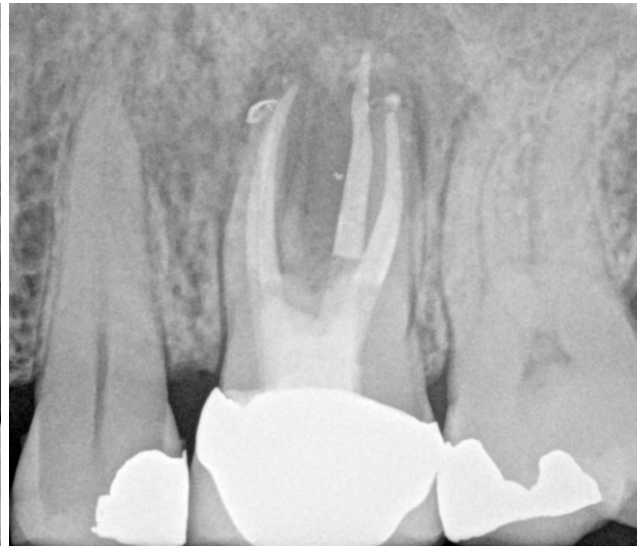


1996

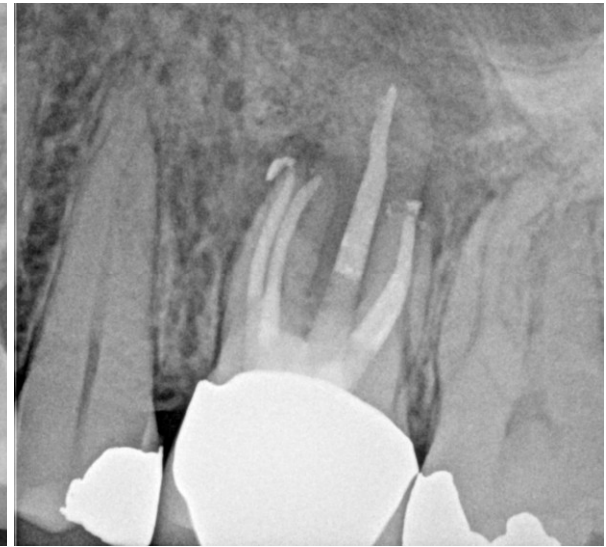


2018

- Abschlussröntgen



- 3 Monate



- 6 Monate